

Francuska misija za sudsko-medicinsko veštačenje

KOSOVO

leto 1999.

Lokalitet ĆIREZ
Obdukcije

/str. KO176730 – KO176756/

ĆIREZ

Misija za veštačenje lokaliteta ĆIREZ izvršena je 2. i 3. jula 1999. godine. Radila je u sledećem sastavu:

prof. dr **Dominique LECOMTE**, specijalista sudske medicine, direktorka Instituta za sudsku medicinu, Pariz;

dr **Walter VORHAUER**, specijalista sudske medicine, Institut za sudsku medicinu, Pariz;

Dominique GAILLARDON, viši kriminalistički inspektor, šef Centralne službe za kriminalističku identifikaciju Poduprave za tehničko-naučnu policiju;

Bernard CECCALDI, potpukovnik žandarmerije, komandant Potražnog odseka, Orléans;

Michel POIROT, kapetan policije, Nacionalni centar za potragu, dokumentaciju i stručno usavršavanje, Poduprava za tehničko-naučnu policiju;

Marc GIAVERI, kapetan policije, Centralna služba za kriminalističku identifikaciju Poduprave za tehničko-naučnu policiju;

Christian FOULADEAU, poručnik policije, Služba za kriminalističku identifikaciju, Prefektura policije Pariz;

Richard JUNCA, policajac, Centralna služba za kriminalističku identifikaciju Poduprave za tehničko-naučnu policiju;

Franck PAGES, žandarmerijski balističar, Institut za kriminalističku potragu nacionalne žandarmerije;

Ludovic LECOMTE, Žandarmerijska brigada za traženje nestalih lica, Lucet.

ČINJENICE:

Dana 17. aprila 1999. (prema informacijama dobivenima od istražitelja MKSJ-a), snage Republike Srbije i Savezne Republike Jugoslavije kidnapovale su osam žena iz sela KOŽICA. Žene su odvedene u selo ĆIREZ gde su ih više dana držali zatočene, a zatim ih bacili u više bunara u istom selu.

GEOGRAFSKI POLOŽAJ:

Selo ĆIREZ nalazi se na položaju 34 T 47 29 250 – 4 91 250 (UTM-koordinate), koje se nalazi 19 km južno od KOSOVSKE MITROVICE vazdušnom linijom.

Selo je u znatnoj meri oštećeno. Uništeno je više kuća i džamija.

Tri pregledana bunara nalaze se u dvorištima različitih gazdinstava u istočnom delu sela. To su bunari na otvorenom, a dubina im varira od šest do osam metara, mereno od baze ograde bunara do površine vode. Prvi bunar je bio delimično zapunjen šutom, a u druga dva su na površini vode plutala tela.

Francuska misija za sudsko-medicinsko veštačenje, KOSOVO, leto 1999, lokalitet ĆIREZ

Dva odlagališta čahura granata kalibra 105 mm ukazuju na postojanje vojnog taborišta sa položajima teške artiljerije. Ta odlagališta takođe se nalaze na istočnoj strani sela, prvo u blizini imanja sa bunarom br. 1, a drugo u jednoj od kuća na tom gazdinstvu.

METOD I TEHNIKA UVIDAJA:

Na lokalitetu je evidentirano pet bunara, od kojih se četiri nalaze u dvorištima gazdinstava. Šesti bunar nađen je kod ceste na istočnom izlazu iz sela. Bunari su označeni oznakama SI P1, SI P2, SI P3, SI P4, SI P5 i SI P6.

U bunaru SI P4, koji se nalazi u dvorištu, na površini vode plutala je dečija cipela koja je izvađena i za koju se ispostavilo da pripada detetu iz te kuće koje ju je samo bacilo u bunar. Pretraživanje sondom nije otkrilo prisustvo ljudskih ostataka.

Bunar SI P5 se nalazi na rubu seoskog trga. Pretraživanjem pomoću sonde nisu otkriveni nikakvi ljudski ostaci. Bunar je zagađen mazutom.

U bunaru SI P6, podalje od sela, u jednom dvorištu, nije nađeno nikakvo strano telo.

Druga tri bunara u kojima su plutala tela evidentirana su oznakama SI P1, SI P2 i SI P3. Za pristup u te bunare upotrebljen je bager inženjerije jer je to bio jedini način da se leševi izvuku. Bunari će biti zapunjeni nakon ekstrakcije.

Tela su označena po bunaru u kojem su pronađena te slovom C i rednim brojem dodeljenim po hronološkom redosledu.

Nad svakim pronađenim telom obavljena je obdukcija, a delovi odeće su evidentirani i pokazani znancima žrtava radi moguće identifikacije. Zatim su tela predana seljanima, koji će ih sahraniti na seoskom groblju.

SIP1: 4 ŽENSKA TELA POD OZNAKAMA SIP1C1 - SIP1C4

SIP1C1:

Pregled odeće:

Sive vunene hula-hop čarape

Deblji beli vuneni džemper na zakopčavanje

Bela majica (BLUE DENIN)

Svetlozelena majica dugih rukava sa slikom deteta koje drži palicu za bejzbol i natpisom na francuskom *Je protégé la nature*

Crvene pantalone od rebrastog somota, veličina 40, marke "Benetton, Made in Italy", sa belom crveno obrubljenom maramicom, kutijom šibica, ružem za usne i malom narukvicom od perlica u raznim bojama u desnom džepu

Crni vuneni džemper s okruglim izrezom oko vrata, sa narančastim, plavim i žutim slovima abecede i zvezdama

Dva para dugih donjih gaća

Vanjski pregled tela

Žensko telo u procesu putrefakcije, s poodmaklom maceracijom, sa kožom koja se poput rukavice ljušti na ekstremitetima (bez noktiju), što ukazuje na to da je telo u vodi proboravilo oko dva i po meseca. Posredi je belkinja, naizgled stara oko 20 godina, visine oko 1.60 m, srednjeg stasa, tamno-kestenjaste kose, ovalnog lica, srednje velikog nosa.

Nema vidljive cijanoze (zbog odsustva noktiju).

Na celom telu nema traumatskih tragova na koži niti rana. Dubokim incizijama nisu otkriveni hematomi.

Prisustvo crvene krvi na otvoru vulve, ali ne i u vaginalnoj šupljini.

Zbog putrefakcije nije moguće utvrditi povrede tipa rascepa u vulvo-vaginalnoj ili analnoj zoni.

Obdukcija:

Glava:

Nema traumatskih povreda vlasišta, nema fraktura lobanje.

Nema traumatskih povreda na licu.

Vrat:

Nema fraktura ni hematoma u zoni larinksa i perilarinksa.

Toraks:

Hemoragična fraktura prednjeg luka 9. desnog rebra.

Pluća hidro-aerična.

Abdomen i karlični pojas:

Bez intra-abdominalnih hematoma. Želudac prazan. Nema traumatizama jetre ni slezene.

Uterus normalan.

Skelet:

Kičmeni stub i udovi neoštećeni.

Francuska misija za sudsko-medicinsko veštačenje, KOSOVO, leto 1999, lokalitet ĆIREZ


Zaključak: smrt zaživotnim utapanjem sa frakturom 9. desnog rebra *ante mortem*. Nema rana ni dubinskih hematoma, nema vidljivih vanjskih povreda, nema povreda larinksa. Prisustvo crvene krvi na otvoru vulve - s tim da je zbog putrefakcije nemoguće utvrditi postojanje rana - i odsustvo krvi u vagini ukazuju na nasilje u zoni vulve. Nema povreda na delovima tela od hvatanja ni odbrambenih povreda.

Identifikacija: na osnovu odeće i izjave porodice, to je bila ZYMERI LUMNIJE, rođena 27. 06. 1979. u selu KOŽICA.


Francuska misija za sudsko-medicinsko veštačenje, KOSOVO, leto 1999, lokalitet ČIREZ

Fotografija 1: Prisustvo krvi na otvoru vulve (P1 C1)

KO176734



Francuska misija za sudsko-medicinsko veštačenje, KOSOVO, leto 1999, lokalitet ČIREZ



KOPIJA
KO176734

SIP1C2:

Pregled odeće:

Plave sokne sa zeleno-plavim dezenom

Jedna tenis-patika marke "All Star"

Vuneni pulover bež boje sa crnim prelivima

Bela majica

Tanki crni vuneni pulover sa kragom uz vrat

Vanjski pregled tela:

Žensko telo u procesu putrefakcije, s poodmaklom maceracijom, sa kožom koja se poput rukavice ljušti na ekstremitetima (bez noktiju), što ukazuje na to da je telo u vodi proboravilo oko dva i po meseca. Posredi je belkinja, naizgled stara između 20 i 30 godina, visine 1.60 – 1.65 m.

Lobanja i lice smrskani *post mortem*, bagerom; nekoliko pramenova duge crne kose nađeno u smrskanim mestima kranio-facijalne zone.

Nema vidljive cijanoze jer su nokti otpali.

Dubokim incizijama nisu otkriveni hematomi.

Na ostatku leša nema rana, s izuzetkom mestimičnih erozivnih oštećenja na površini 12 x 6 cm s unutrašnje strane desnog stegna i na vanjskoj gornjoj trećini leve noge. Prisustvo crvene krvi na vulvi, bez krvi u vagini. Zbog putrefakcije nije moguće utvrditi eventualne rasepe u zoni vulve ili anusa.

Obdukcija:

Glava:

Rubovi krhotina kosti lobanje i lica nisu hemoragični: posredi su povrede *post mortem* uzrokovane bagerom.

Vrat:

Nema fraktura ni hematoma u zoni larinksa i perilarinksa. Larinks gibak.

Toraks:

Nema fraktura grudnog koša.

Pluća hidro-aerična.

Abdomen i karlični pojas:

Bez intra-abdominalnih hematoma. Želudac prazan. Nema traumatizama jetre ni slezene. Uterus normalan.

Skelet:

Kičmeni stub i udovi neoštećeni.

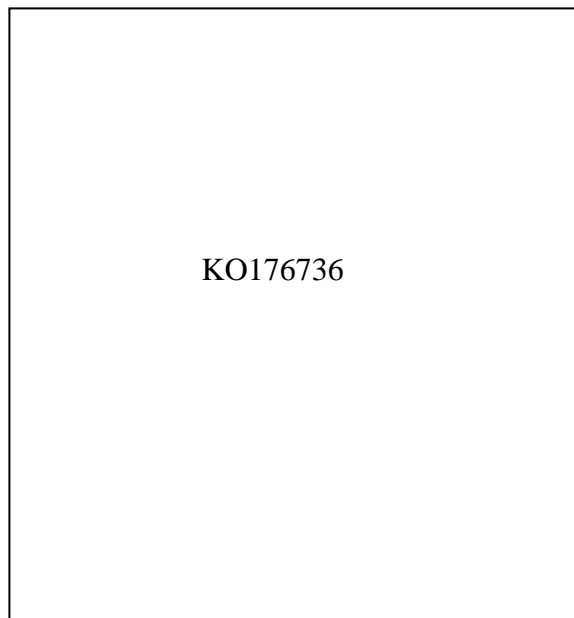
Zaključak: smrt zaživotnim utapanjem.

Prisustvo crvene krvi na otvoru vulve bez krvi u vagini i erozivna oštećenja unutarne površine desnog stegna pokazatelji su nasilja u zoni vulvo-vaginalnog sklopa kakvo se zapaža kod silovanja.

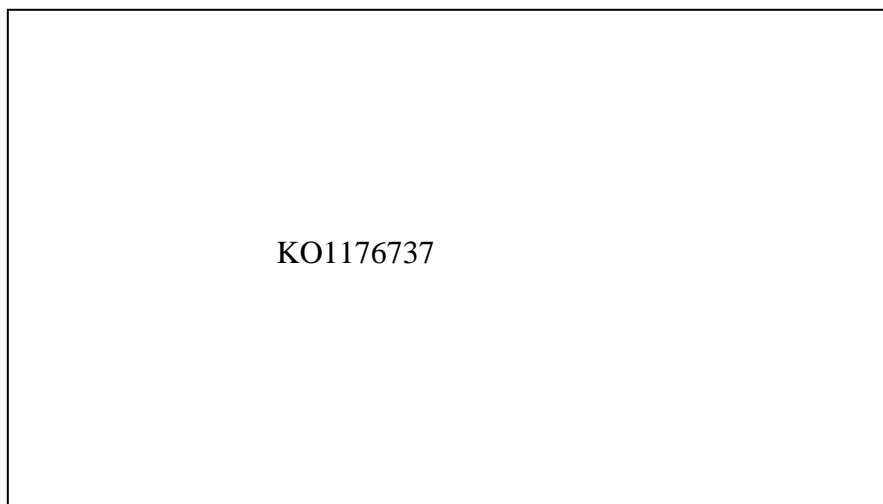
Identifikacija: na osnovu odeće i izjave porodice, to je bila DIBRANI BUKURIJE, rođena 1976. u selu KOŽICA.

Francuska misija za sudsko-medicinsko veštačenje, KOSOVO, leto 1999, lokalitet ĆIREZ


Fotografija 1: prisustvo povreda uzrokovanih nasiljem na unutrašnjoj površini desnog stegna (P1 C2)



Fotografija 2: hidro-aerična pluća (P1 C2)



Francuska misija za sudsko-medicinsko veštačenje, KOSOVO, leto 1999, lokalitet ĆIREZ



KOPIJA
KO176736

SIP1C3:

Pregled odeće:

Jedna zelena sokna

Jedna smeđa kožna cipela sa pertlom, druga /nađena/ odvojeno

Crna majica

Najlonski bluzon sa kapuljačom, sa crveno-crno-krem dezenom

Donji deo crne trenerke

Smeđa trenerka

Crne gaće

Vanjski pregled tela:

Žensko telo u procesu putrefakcije, s poodmaklom maceracijom, sa kožom koja se poput rukavice ljušti na ekstremitetima (bez noktiju), što ukazuje na to da je telo u vodi proboravilo oko dva i po meseca. Posredi je belkinja, naizgled stara između 20 i 30 godina, visine 1.60 m, srednjeg stasa.

Nema vidljive cijanoze jer su nokti otpali.

Nema glave i vrata. Donja vilica s neoštećenim mladim zubalom nađena odvojeno. Desna ruka otkinuta u bazi prilikom vađenja pomoću bagera i pronađena u blizini.

Dubokim incizijama trupa i udova nisu otkriveni hematomi.

Pregledom vanjskih genitalnih otvora i anusa, usled putrefakcije, nisu otkrivene ni krv ni rane, samo tragovi defekacije.

Obdukcija:

Glava:

Nije nađena. Nađeno samo nekoliko krpica kože vrata i zatiljka otkinutih bagerom.

Toraks:

Nagnječenja i frakture cele desne polutke toraksa, bez povreda kože s njima u vezi. Pluća hidro-aerična.

Abdomen i karlični pojas:

Bez intra-abdominalnih hematoma. Želudac prazan. Nema traumatizama jetre ni slezene. Uterus normalan.

Skelet:

Kičmeni stub, leva ruka i donji udovi neoštećeni.

Zaključak: smrt zaživotnim utapanjem.

Nema povreda na delovima tela od hvatanja ni odbrambenih povreda.

Post mortem, bagerom su otkinuti kranio-facijalni sklop i vrat. Nisu pronađeni.

Desna ruka otkinuta, nađena u rukavu bluzona.

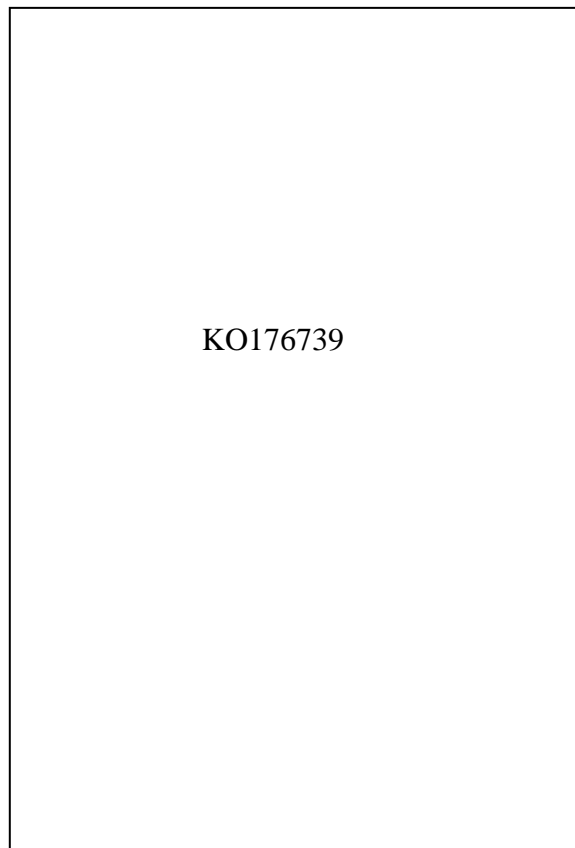
Nagnječenje leve polutke toraksa.

Nema znakova koji bi upućivali na seksualno nasilje, usled putrefakcije.

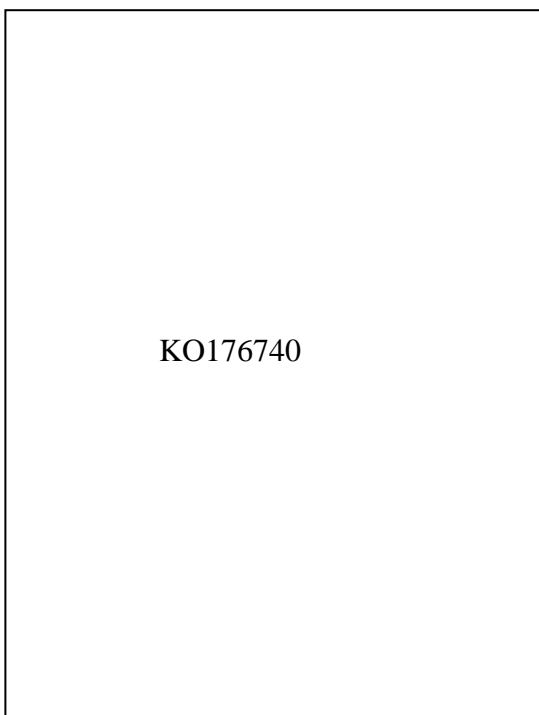
Identifikacija: na osnovu odeće i izjave porodice, to je bila DIBRANI ANTIGONA, rođena 1969. u selu KOŽICA.

Francuska misija za sudsko-medicinsko veštačenje, KOSOVO, leto 1999, lokalitet ĆIREZ

Fotografija 1: celo telo bez povreda uzrokovanih seksualnim nasiljem (P1 C3)




*Fotografija 2: kranio-facijalne
povrede post mortem (P1 C3)*




Francuska misija za sudsko-medicinsko veštačenje, KOSOVO, leto 1999, lokalitet ĆIREZ

Fotografija 2: kranio-facijalne povrede post mortem (P1 C3)



Francuska misija za sudsko-medicinsko veštačenje, KOSOVO, leto 1999, lokalitet ĆIREZ



KOPIJA
KO176740

SIP1C4:

Pregled odeće:

Roze-zeleno-plavo šatirani džemper na zakopčavanje

Crveni vuneni pulover

Bela majica sa natpisom "KEEP OUT"

Crna potkošulja sa mašnicom

Crne platnene pantalone sa patentnim zatvaračem

Sive pantalone s uzorkom riblje kosti

Duge gaće sa belo-plavim dezenom

Crne kratke gaćice

Jedna tamnosiva sokna

Vanjski pregled tela:

Žensko telo u procesu putrefakcije, s poodmaklom maceracijom, sa kožom koja se poput rukavice ljušti na ekstremitetima (bez noktiju), što ukazuje na to da je telo u vodi proboravilo oko dva i po meseca. Posredi je belkinja, naoko stara između 20 i 25 godina, visine 1.60 m, srednjeg stasa. Srednje dugačka smeđa kosa otpala je usled putrefakcije. Lice ovalno.

Telo se prilikom vađenja raspalo na dva dela, sa čistim prelomima kosti trupa nastalima *post mortem*.

Nema vidljive cijanoze (zbog odsustva noktiju).

Na celom telu nema zaživotnih traumatskih tragova na koži niti rana. Dubokim incizijama nisu otkriveni hematomi.

Nema krvi na otvoru vulve. Usled putrefakcije, ne mogu da se utvrde povrede vulve ili anusa.

Obdukcija:

Glava:

Nema zaživotnih traumatskih povreda vlasišta, nema fraktura lobanje.

Nema traumatskih povreda na licu.

Vrat:

Nema fraktura ni hematoma u zoni larinksa i perilarinksa.

Toraks:

Grudni koš neoštećen.

Pluća hidro-aerična.

Abdomen i karlični pojas: (odvojeni od toraksa)

Bez intra-abdominalnih hematoma. Želudac prazan. Nema zaživotnih traumatizama jetre ni slezene. Uterus normalan.

Skelet:

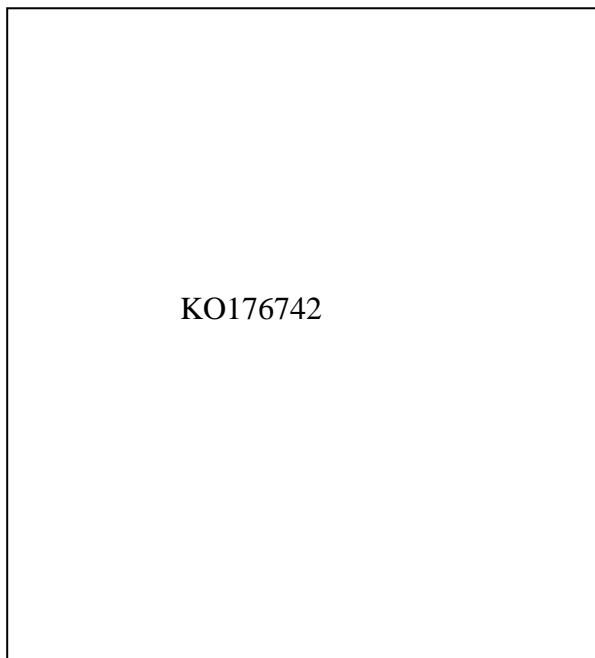
Kičmeni stub i udovi bez zaživotnih fraktura.

Zaključak: smrt zaživotnim utapanjem, bez površinskih i dubinskih traumatskih povreda. Nisu vidljive povrede uzrokovane seksualnim nasiljem.

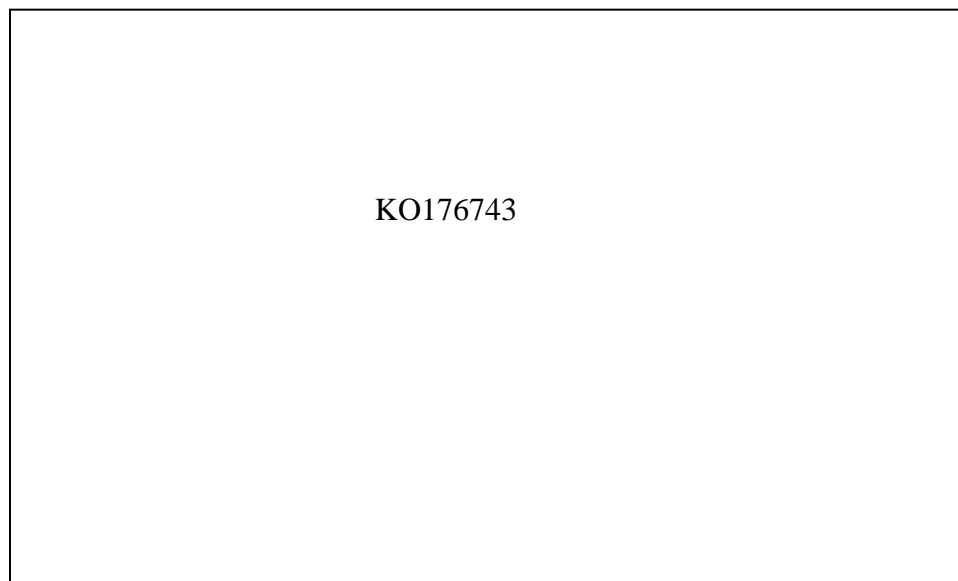
Identifikacija: na osnovu odeće i izjave porodice, to je bila DIBRANI MERISHAHE, rođena 1979. u selu KOŽICA.

Francuska misija za sudsko-medicinsko veštačenje, KOSOVO, leto 1999, lokalitet ĆIREZ

Fotografija 1: gornji deo leša bez zaživotnih traumatskih povreda (P1 C4)



Fotografija 2: donji deo tela, bez povreda nastalih seksualnim nasiljem (P1 C4)



SIP2: JEDNO ŽENSKO TELO POD OZNAKOM SIP2 C1

SIP2C1:

Pregled odeće:

Ljubičasto-plavi podstavljeni bluzon sa patentnim zatvaračem
Mornarsko-plavi podstavljeni bluzon bez rukava
Majica sa poprečnim ljubičastim i bež prugama
Bež majica kratkih rukava obučena naopako, sa natpisom "Exotic"
Narančasta majica dugih rukava
Pulover sa rol-kragom sa plavo-ljubičasto-bež prugama
Donji deo trenerke mornarsko-plave boje
Plave pantalone od rebrastog somota marke "Golden Team"
Zelene pantalone od trenerke sa plavom zakrpom na levom kolenu
Duge gaće bež boje
Umrnjane kratke gaćice

Vanjski pregled tela:

Žensko telo u procesu putrefakcije, s poodmaklom maceracijom, sa kožom koja se poput rukavice ljušti na ekstremitetima (bez noktiju), što ukazuje na to da je telo u vodi proboravilo oko dva i po meseca. Posredi je belkinja, naizgled stara manje od 20 godina, visine 1.65 m, srednjeg stasa, sa nekoliko preostalih pramenova tamno-kestenjaste kose, neoštećenog i neistrošenog mladog zubala.

Vlasište je neoštećeno u gornjem i stražnjem delu, a u čeonom delu kožno tkivo nedostaje. Rubovi dela bez kože su pocneli. Nema hematoma u zoni lica. Sve zajedno upućuje na to da je taj deo vlasišta verovatno otrgnut.

Nema vidljive cijanoze (zbog odsustva noktiju).

Na ostatku tela nema tragova zaživotnih trauma na koži niti rana. Dubokim incizijama nisu otkriveni hematomi. Desna nadlaktica i podlaktica su na dva mesta zgnječene i probijene zbog padanja šute prilikom vađenja tela bagerom.

Na otvoru vulve nema krvi. Himen dobro vidljiv, propusan, bez razderotina.

Zbog putrefakcije nije moguće utvrditi da li postoje povrede tipa rasepa u analnoj zoni.

Obdukcija:

Glava:

Nema fraktura lobanje.
Nema traumatskih povreda na licu.

Vrat:

Nema fraktura ni hematoma u zoni larinksa i perilarinksa.

Toraks:

Hemoragične frakture stražnjih lukova 5, 6, 7. i 8. desnog rebra, tečnost u prsištu tamnosmeđa.

Pluća hidro-aerična.

Francuska misija za sudsko-medicinsko veštačenje, KOSOVO, leto 1999, lokalitet ĆIREZ

Abdomen i karlični pojas:

Bez intra-abdominalnih hematoma. U želucu nešto vode. Nema traumatizama jetre ni slezene. Uterus normalan.

Skelet:

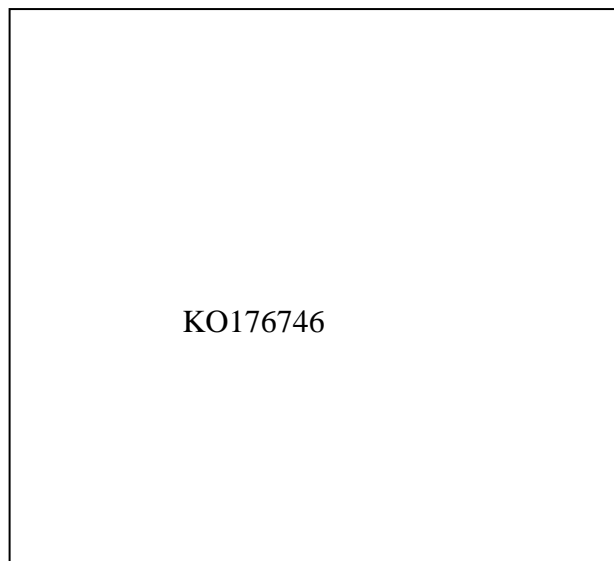
Kičmeni stub neoštećen.

Zaključak: smrt zaživotnim utapanjem, sa frakturom desnih rebara *ante mortem*. Nema rana ni dubinskih hematoma, nema vidljivih vanjskih povreda, nema povreda larinksa. Lom i nagnječenost desne ruke može se objasniti padom šute prilikom vađenja iz bunara kada se urušila stenka bunara. Čini se da se gubitak kožnog tkiva vlasišta u čeonom delu sa pocrnelim rubovima oštećenog dela može objasniti trenjem i čupanjem u dodiru sa građevnim materijalom iz prvog sloja ispod ograde bunara na kojoj su pregledom otkrivene velike mrlje krvi. Nema povreda na delovima tela od hvatanja ni odbrambenih povreda. Zbog putrefakcije nema vidljivih povreda eventualno nastalih seksualnim nasiljem.

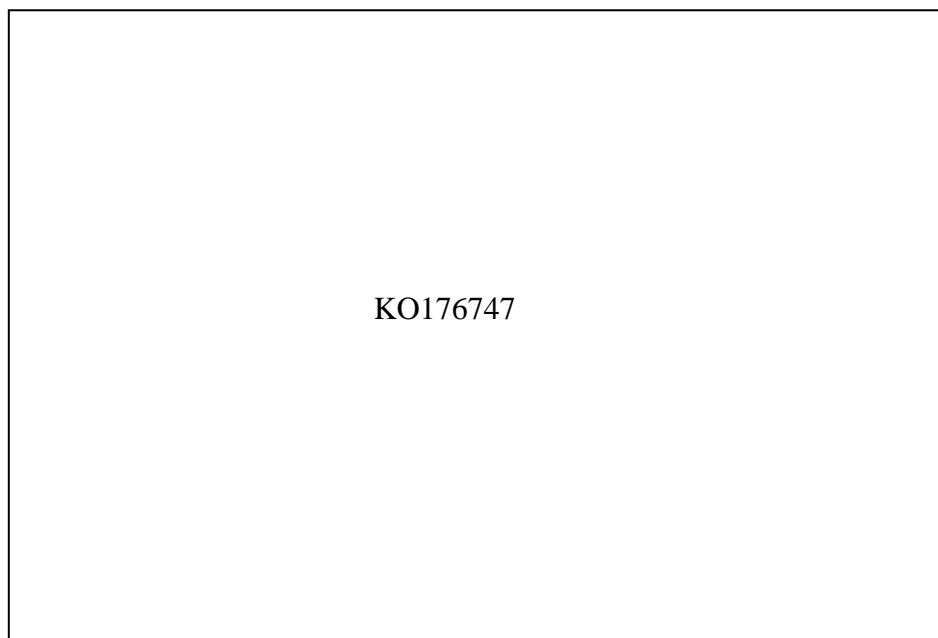
Identifikacija: na osnovu odeće i izjave porodice, to je bila ZAHIDE XHEMA, stara 18. godina, rođena u selu KOŽICA.

Francuska misija za sudsko-medicinsko veštačenje, KOSOVO, leto 1999, lokalitet ĆIREZ

Fotografija 1: izgled celog tela (P2 C1)



Fotografija 2: frakture rebara i izliv krvi u prsište





KOPIJA
KO176746

SIP3: 3 ŽENSKA TELA POD OZNAKAMA SIP3 C1 – SIP3 C3

SIP3C1:

Pregled odeće:

Crveni džemper na zakopčavanje sa crvenim podstavljenim epoletama /kao u originalu/

Crno-sive karirane dimije

Crvene pantalone od radnog odela

Ljubičasto-zelena suknja

Pojas od platna

Šal upotrebljen kao pojas

Bež vuneni prsluk

Bela bluza na zakopčavanje sa plavim dezenom

Ogrlica od belih i crnih staklenih perlica

Vanjski pregled tela:

Žensko telo u procesu putrefakcije, s poodmaklom maceracijom, sa kožom koja se poput rukavice ljušti na ekstremitetima (bez noktiju), što ukazuje na to da je telo u vodi proboravilo oko dva i po meseca. Posredi je belkinja, naizgled stara između 50 i 60 godina, visine oko 1.70 m, jačeg stasa. Pramenovi crne kose.

Nema vidljive cijanoze (zbog odsustva noktiju).

Na telu u celini nema traumatskih tragova na koži niti rana. Dubokim incizijama nisu otkriveni hematomi.

Nema krvi na otvoru vulve.

Zbog putrefakcije nije moguće utvrditi da li postoje povrede tipa rascepa u vulvo-vaginalnoj i analnoj zoni.

Obdukcija:

Glava:

Nema traumatskih povreda vlasišta, nema fraktura lobanje.

Nema traumatskih povreda na licu.

Vrat:

Nema fraktura ni hematoma u zoni larinksa i perilarinksa.

Toraks:

Krvni ugrušci u desnoj plućnoj šupljini. Zađivotne frakture stražnjih lukova 6, 7, 8. i 9. desnog rebra.

Pluća hidro-aerična.

Abdomen i karlični pojas:

Nema intra-abdominalnih hematoma. Želudac prazan. Traumatizam jetre: prsnuće gornjeg ruba levog režnja jetre. Nema povreda slezene.

Uterus normalan.

Skelet:

Kičmeni stub i udovi neoštećeni.

Francuska misija za sudsko-medicinsko veštačenje, KOSOVO, leto 1999, lokalitet ĆIREZ

Zaključak: smrt zaživotnim utapanjem, sa torakalnim traumatizmom desno straga i prsnućem levog režnja jetre.


Nema rana ni dubinskih hematoma, nema vidljivih vanjskih povreda, nema povreda larinksa.

Nema povreda na delovima tela od hvatanja ni odbrambenih povreda. Nema vidljivih povreda nastalih seksualnim nasiljem.

Identifikacija: na osnovu odeće i izjave porodice, to je bila ADEMI FAHRIJE, stara 50 godina, rođena u selu KOŽICA.

Francuska misija za sudsko-medicinsko veštačenje, KOSOVO, leto 1999, lokalitet ČIREZ

Fotografija 1: frakture stražnjeg dela desnih rebra (P3 C1)



SIP3C2:

Pregled odeće:

Plave vunene dimije sa zelenim prugama, materijal sličan tvidu

Dugačke crne plišane gaće

Zeleni vuneni pulover

Bež pulover sa dugmićima

Roze-lila pulover

Svetlozeleni pulover

Bež majica sa crnim tačkicama

Vanjski pregled tela:

Žensko telo u procesu putrefakcije, s poodmaklom maceracijom, sa kožom koja se poput rukavice ljušti na ekstremitetima (bez noktiju), što ukazuje na to da je telo u vodi proboravilo oko dva i po meseca. Posredi je belkinja, naizgled stara između 40 i 50 godina, visine 1.62 m, jačeg stasa. Nekoliko pramenova crne kose.

Prsnuće svoda lobanje *post mortem*.

Nema vidljive cijanoze (zbog odsustva noktiju).

Na telu u celini nema traumatskih tragova na koži niti rana. Dubokim incizijama nisu otkriveni hematomi.

Nema krvi na otvoru vulve.

Zbog putrefakcije nije moguće utvrditi da li postoje povrede tipa rascepa u vulvo-vaginalnoj ili analnoj zoni. Defekacija.

Obdukcija:

Glava:

Prsnuće svoda lobanje. Mozak se razliva, sivkast, bez krvnih izliva.

Nema traumatskih povreda na licu.

Vrat:

Nema fraktura ni hematoma u zoni larinksa i perilarinksa.

Toraks:

Frakture prednjih lukova 4, 5, 6, 7, 8. i 9. desnog rebra *ante mortem*.

Pluća hidro-aerična.

Abdomen i karlični pojas:

Bez intra-abdominalnih hematoma. U želucu nešto krute materije koju nije moguće identifikovati. Nema traumatizama jetre ni slezene.

Uterus normalan.

Skelet:

Kičmeni stub i udovi neoštećeni.

Zaključak: smrt zaživotnim utapanjem, sa frakturama desne strane toraksa *ante mortem*. Lomovi svoda lobanje bez hemoragičnih povreda mozga jer ih je uzrokovao bager.

Nema rana ni dubinskih hematoma, nema vidljivih vanjskih povreda, nema povreda larinksa.


Francuska misija za sudsko-medicinsko veštačenje, KOSOVO, leto 1999, lokalitet ĆIREZ

**Nema povreda na delovima tela od hvatanja ni odbrambenih povreda.
Nema vidljivih povreda eventualno nastalih seksualnim nasiljem.**


Identifikacija: na osnovu odeće i izjave porodice, to je bila DIBRANI MIRADIJE, stara 50 godina, rođena u selu KOŽICA, majka SIP1C2, SIPC3 I SIP1C4.

Francuska misija za sudsko-medicinsko veštačenje, KOSOVO, leto 1999, lokalitet ĆIREZ

Fotografija 1: hidroaerična pluća (P3 C2)



Fotografija 2: frakture rebara (P3 C2)



SIP3C3:

Pregled odeće:

Plave dimije

Dugačke bele gaće

Dugi smeđe-ljubičasti kaftan na zakopčavanje

Pleteni prsluk sa pletenicama od deblje vune

Zeleni vuneni džemper na zakopčavanje sa crnim dezenom

Ljubičasta vunena jakna

Majica-potkošulja sa V-izrezom i sa motivom ruže levo

Vanjski pregled tela:

Žensko telo u procesu putrefakcije, s poodmaklom maceracijom, sa kožom koja se poput rukavice ljušti na ekstremitetima (bez noktiju), što ukazuje na to da je telo u vodi proboravilo oko dva i po meseca. Posredi je belkinja, naizgled stara između 50 i 60 godina, visine oko 1.60 m, jačeg stasa. Pramenovi crno-smeđe kose koji otpadaju.

Nema vidljive cijanoze (zbog odsustva noktiju).

Prsnuće svoda lobanje *post mortem*.

Na ostatku tela nema traumatskih tragova na koži niti rana. Dubokim incizijama nisu otkriveni hematomi.

Nema krvi na otvoru vulve.

Zbog putrefakcije nije moguće utvrditi da li postoje povrede tipa rascepa u vulvo-vaginalnoj ili analnoj zoni.

Obdukcija:

Glava:

Nehemoragično prsnuće svoda lobanje *post mortem*.

Nema traumatskih povreda na licu.

Vrat:

Nema fraktura ni hematoma u zoni larinksa i perilarinksa.

Toraks:

Frakture bočnih lukova 4, 5, 6, 7. i 8. desnog rebra.

Pluća hidro-aerična.

Abdomen i karlični pojas:

Bez intra-abdominalnih hematoma. Želudac prazan. Nema traumatizama jetre ni slezene.

Uterus normalan.

Skelet:

Kičmeni stub i udovi neoštećeni.

Zaključak: smrt zaživotnim utapanjem, sa lateralnim frakturama desne strane toraksa *ante mortem* nastalih padom.

Nema rana ni dubinskih hematoma, nema vidljivih vanjskih povreda, nema povreda larinksa.

Nema povreda na delovima tela od hvatanja ni odbrambenih povreda.


Francuska misija za sudsko-medicinsko veštačenje, KOSOVO, leto 1999, lokalitet ĆIREZ

Nema vidljivih povreda eventualno nastalih seksualnim nasiljem.

Identifikacija: na osnovu odeće i izjave porodice, to je bila SHALAHU TAHIRE, stara 60 godina, rođena u mestu DUBOCE /?/.

Francuska misija za sudsko-medicinsko veštačenje, KOSOVO, leto 1999, lokalitet ČIREZ

Fotografija 1: frakture rebara (P3 C3)



REZIME

Lokalitet sa bunarima obuhvata ĆIREZ, BAKS /BAKSI/, PRELOVAC /PRELLOCI/, KRASRAS MIROVICI /KRASMIROVAC - KRASMIROFC ?/, KRASALIĆ /KRASALIQI/ i KOŽICU.

Vide se tragovi vojnog taborišta sa položajima artiljerije (odbačene čahure teškog i lakog oruđa).

Prvo odlagalište nalazi se u blizini imanja sa bunarom br. 1, tj. na udaljenosti od 230 m jugoistočno od džamije i 10 m od ceste, odmah pored jedne gospodarske zgrade na gazdinstvu. Na tlu je odloženo sedam čahura granata kalibra 105 mm i osam pakovanja pogonskog punjenja granata.

Drugo odlagalište se nalazi u jednoj gospodarskoj zgradi imanja sa bunarom br. 1, na udaljenosti od 45 metara od istog i 10 m od ceste. Na tlu je odloženo osam pakovanja pogonskog punjenja za granate kalibra 105 mm.

Na lokalitetu je evidentirano pet bunara, od kojih se četiri nalaze u dvorištima gazdinstava. Šesti bunar nađen je kod ceste na istočnom izlazu iz sela. Bunari su označeni oznakama SI P1, SI P2, SI P3, SI P4, SI P5 i SI P6.

Od tih 6 bunara, pet ih je na otvorenom, a jedan je zapunjen šutom. Pregledom sondom u tri bunara nisu otkrivena tela; a u dva bunara su na površini plutala tela. Ti bunari su duboki oko 6 m, s izuzetkom bunara P2, dubokog 8-10 m (do površine vode).

Za pristup u pregledane bunare morala je da bude upotrebljena mehanizacija, tj. dva bagera, jer je to bio jedini način da se tela izvuku.

Bunar SI P1

Ulaz na imanje na kojem je ovaj bunar nalazi se 200 m jugoistočno od džamije, u neposrednoj blizini ceste na istočnom kraju sela. Bunar je na otvorenom, na udaljenosti od 55 m nasuprot ulaza. Bunar je promera 1.10 m i ima drvenu ogradu. Udaljenost od baze ograde do površine vode ne može da se precizno proceni zbog šute, ali možda iznosi 5 ili 6 m.

Iz bunara su izvučena četiri tela.

Bunar SI P2

Imanje na kojem je ovaj bunar neposredno graniči sa prethodnim. Ulaz na imanje se nalazi na udaljenosti od 133 m jugoistočno od džamije, u neposrednoj blizini ceste na istočnom kraju sela. Bunar je na otvorenom, na udaljenosti od 65 m nasuprot ulaza. Promer bunara iznosi 1.05 m, a oграда je od betona. Udaljenost od baze ograde do površine vode može da se proceni na 8 m. Na unutrašnjoj stenki ograde i na njenoj bazi, na prvim kamenovima okna bunara, ima tragova krvi.

Iz bunara je izvađeno jedno telo.

Bunar SI P3

Imanje na kojem je ovaj bunar neposredno graniči sa prethodnim. Ulaz na imanje se nalazi na udaljenosti od 65 metara istočno od džamije, u neposrednoj blizini ceste na istočnom kraju sela. Bunar je na otvorenom, 20 m od ulaza, malo ulevo. Promer bunara iznosi 1 m, a ograda je drvena. Udaljenost od baze ograde do površine vode može da se proceni na 6 m.

Iz bunara su izvađena tri tela.

Iz tri pregledana bunara izvučeno je 8 ženskih tela. Četiri tela mladih žena nađena su u bunaru P1, tri tela starijih žena (50 godina) nađena su u bunaru P3, a jedno, vrlo mlade žene u bunaru P2.

Ni na jednom telu nismo zapazili rane od vatrenog ili hladnog oružja *ante mortem*, niti rane od tupe sile. Frakture grudnog koša *ante mortem*, bez odgovarajućih povreda na koži naoko odgovaraju snažnom pritisku o ogradu bunara prilikom bacanja u bunar. Izostanak odbrambenih povreda ili povreda na šakama, podlacticama i nadlacticama nastalih hvatanjem za stenke bunara govori u prilog pretpostavci o bacanju glavom napred. Otrgnuti deo čeonog dela vlasišta zapažen na žrtvi P2 C1 može se objasniti udarcem o kamen na kojem su bili jasno vidljivi tragovi krvi. Sem toga, ta žrtva, jedina iz ovog bunara, udahnula je i progutala nešto vode.

Nehemoragične traumatizme *post mortem*, tj. razmrskavanje i prsnuće lobanja (u 5 slučajeva) uzrokovali su zubi bagera i urušavanje šute prilikom izvlačenja.

Na dve od žena iz bunara P1 (C1 i C2) zapažaju se povrede od seksualnog nasilja sa prisustvom crvene krvi u zoni vulve, dok je usled putrefakcije nemoguće utvrditi postojanje rasepa ili rana u vagini. Na jednoj od žrtava sem toga se vide i erodirani delovi površine na unutrašnjoj strani desnog rebra spreda lateralno.

Svih osam žena umrlo je od utapanja, što znači da su u bunare bile bačene žive. Vreme provedeno u vodi procenjujemo na oko dva i po meseca za sve žrtve, što odgovara vremenu događaja. Ta procena je u skladu sa datumom 17. aprila 1999. koji nam je sugerisan.

Svih osam žena su, na licu mesta, nakon pregleda odeće, identifikovale njihove porodice. Identifikovane su gđa DIBRANI, majka, i njene tri ćerke. Sedam od ovih žena nisu iz ovog sela, nego iz sela Kocise /kao u originalu/. Po završetku veštačenja, tela su na seoskom groblju sahranili prisutni meštani. Rake je iskopala inženjerija.

Francuska misija za sudsko-medicinsko veštačenje, KOSOVO, leto 1999, lokalitet ĆIREZ

ZAKLJUČCI

IZ TRI BUNARA IZVUČENO JE OSAM ŽENSKIH TELA I SVA SU IDENTIFIKOVANA. ŽENE SU UMRLE ZAŽIVOTNIM UTAPANJEM, ŠTO ZNAČI DA SU ŽIVE BAČENE U BUNARE. ZA SVE ŽRTVE, VREME PROVEDENO U VODI PROCENJUJE SE NA OKO DVA I PO MESECA, ŠTO ODGOVARA VREMENU DOGAĐAJA. TA PROCENA U SKLADU JE SA DATUMOM 17. APRILA 1999. KOJI NAM JE SUGERISAN.

Ovaj izveštaj pripremili su i sastavili sledeći veštaci:

/potpisano/
prof. dr Dominique Lecomte

/potpisano/
dr Walter Vorhauer